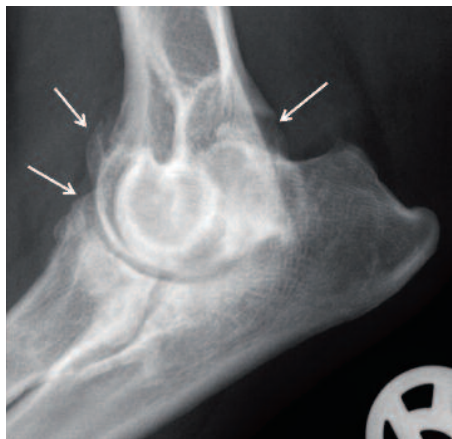

**DR. BERND TELLHELM**

# ERLÄUTERUNGEN ZUM ED-VERFAHREN IM VEREIN FÜR DEUTSCHE SCHÄFERHUNDE (SV) E.V.

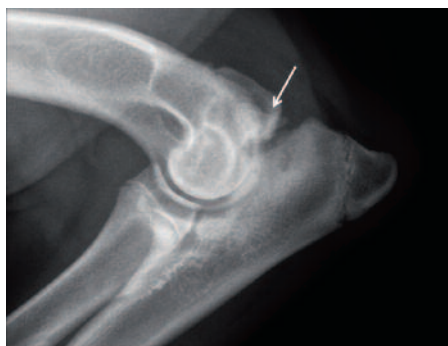Beim ED-Verfahren kommt es immer wieder zu Unstimmigkeiten bei der Auswertung zwischen der Beurteilung der Röntgenpraxis und der des Gutachters. Ich möchte deshalb noch einmal die wesentlichen Kriterien und Probleme der ED-Beurteilung darstellen.

Durch Wachstumsstörungen im Bereich der Gelenkflächen oder in den Wachstumszonen der gelenkbildenden Knochen kommt es zu Inkongruenzen oder/und Instabilitäten, die schon im jugendlichen Alter zu Lahmheiten und im weiteren Verlauf, je nach Ausprägungsgrad, zu mehr oder minder erheblichen Arthrosen führen können (Abb. 1). Die erkennbaren Veränderungen im Röntgenbild können sich aber auch bilden, ohne dass eine Lahmheit besteht.

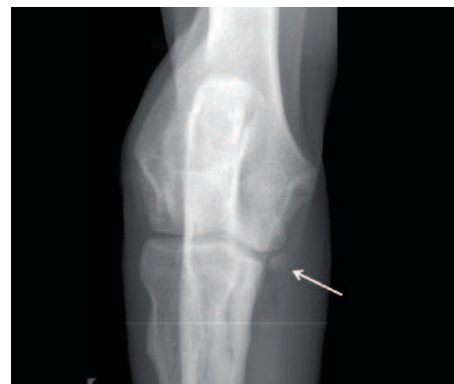
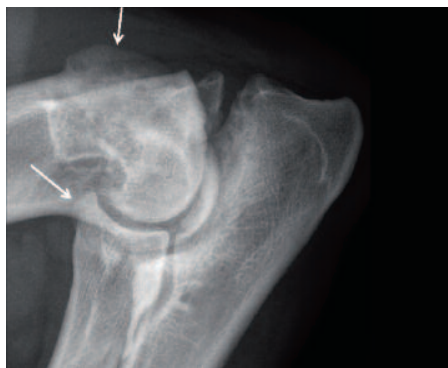
↑ **Abbildung 1**  
 Ellbogengelenk ML neutral. Hochgradige Arthrose mit erheblichen osteophytären Zubildungen (Pfeile) und Deformationen. Ursache: FCP

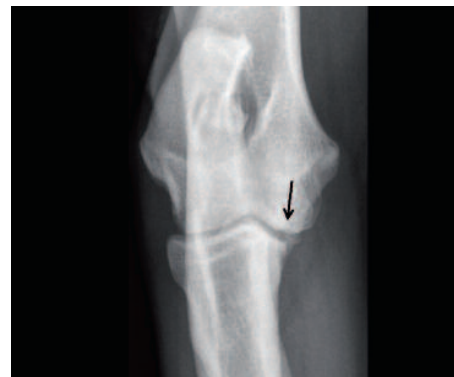Zu den Grunderkrankungen, die diese Arthrosen verursachen, zählen: isolierter Processus anconaeus (IPA, Abb. 2 a,b), fragmentierter Processus coronoideus medialis ulnae (FPC/FCP, Abb. 3 a, b), Osteochondrose des condylus medialis humeri (OC(D), Abb. 4 selten beim DSH), Inkongruenz/Stufenbildung (Abb. 5 a, b) und andere Anomalien des Gelenkknorpels.

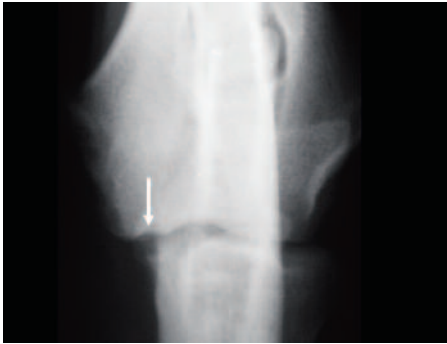

↕ **Abbildung 2a, b**  
 Ellbogengelenk ML gebeugt.  
 a) DSH 6 Monate. Isolierter Processus anconaeus (Pfeil)-IPA.  
 b) DSH 2 Jahre. IPA mit deutlichen sekundären arthrotischen Veränderungen (Pfeil).

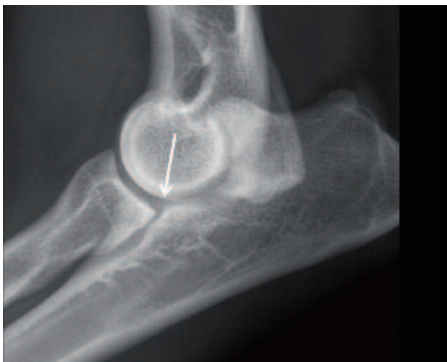

↕ **Abbildung 3a, b**  
 a) Ellbogengelenk CrCd. Fragmentierter Processus coronoideus medialis-FCP. Isoliertes Fragment (Pfeil) medial an der Spitze des Proc. coron. med. (PCm).  
 b) Ellbogengelenk CrCd 15° Pronation. FCP mit subchondralem Defekt (Pfeil, Kissing lesion) in der Trochlea humeri.

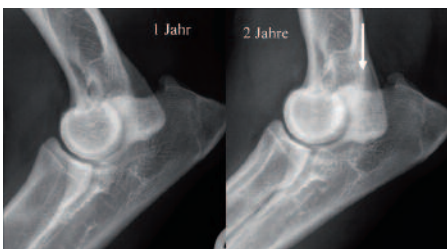



↑ **Abbildung 4**  
Ellbogengelenk CrCd, geringe Pronation. DSH 1 Jahr. Osteochondrosis dissecans - **OCD**. Halbmondförmiger subchondraler Aufhellungsbezirk (Pfeil) mit kleinem kalkdichten Dissekat an der Trochlea humeri. Subchondrale Knochenlamelle deutlich unterbrochen. Differentialdiagnose: Kissing lesion bei FCP (Abb. 3 b)



↕ **Abbildung 5a, b**  
a) Ellbogengelenk ML neutral. Intraartikuläre **Stufenbildung** (Pfeil). Radius deutlich kürzer als Ulna. Inkongruenz des gesamten Humeroulnar- sowie Humeroradialgelenkes. PCm unscharf begrenzt. Eine so deutliche Stufenbildung ist ein indirekter Hinweis auf das Vorliegen einer Coronoid-erkrankung und führt zur Einstufung in **mittlere ED** (siehe IEWG-Schema).



b) DSH 1 Jahr. Geringere Stufenbildung als in 5 a (linkes Bild). Deutliche osteophytäre Zubildung am PA im Alter von 2 Jahren

(rechtes Bild). Unscharf begrenzter PCm mit leicht verringerter Dichte - **Hinweis auf FCP, Arthrose Grad 2 - mittlere ED.**

Für die Diagnosestellung ist es aber wichtig zu wissen, dass röntgenologisch nicht immer Anzeichen einer Arthrose vorliegen müssen, wenn eine Lahmheit vorliegt. Deshalb kommt speziell beim FCP dem Erkennen anderer Röntgenzeichen, die indirekt Nachweis einer Gelenkerkrankung sind, sehr große Bedeutung zu. **Allerdings können auch Röntgenveränderungen vorliegen, die zu einer Einstufung in mittlere oder gar schwere ED führen, ohne dass eine Lahmheit besteht!**

Für die Einstufung im Rahmen der Reihenuntersuchung spielen klinische Symptome keine Rolle (die Gutachter kennen diese ja auch gar nicht).

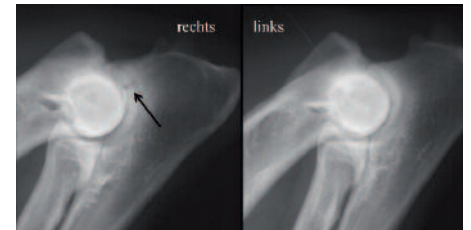
Obwohl medizinisch nicht korrekt, werden diese Erkrankungen unter dem Begriff „**Ellbogengelenksdysplasie - ED**“ zusammengefasst. Dabei spielt die Vererbung die wesentliche Rolle bei der Entstehung der ED. Umwelteinflüsse wie Fütterung, Gewicht, Haltung und Nutzung haben nur einen gewissen Einfluss auf die Ausprägung der ED bei genetisch belasteten Hunden.

Da die Grunderkrankungen häufig zu spät diagnostiziert werden, um sie erfolgreich zu behandeln, bzw. die Behandlungserfolge unbefriedigend sind, wird, ähnlich wie bei der HD, eine züchterische Selektion empfohlen, die auf der Basis von Röntgen-Reihenuntersuchungen erfolgt und das Ziel hat, gesunde Hunde zu züchten.

Zur korrekten und möglichst gerechten ED-Beurteilung benötigt der Gutachter standardisierte Röntgenaufnahmen von hoher technischer Qualität. Wie sich herausgestellt hat, werden diese Anforderungen an die Qualität der Ellbogenaufnahmen leider öfter nicht, oder nur teilweise erfüllt.

Während ein vollständig isolierter Processus ancoaeus (IPA) sicher zu erkennen ist, verlangen die Formen mit nur unvollständigem Verschluss der Fuge (unvollständiger IPA) technisch korrekte Auf-

nahmen. Diese Veränderungen rufen zwar kaum einmal Beschwerden hervor, zeigen aber die genetische Belastung des Hundes für den IPA und führen deshalb zu der Einstufung des Gelenkes in „mittlere ED“ (Abb. 6).



↑ **Abbildung 6**  
Ellbogen ML, stark gebeugt. DSH 1 Jahr. **Unvollständiger IPA**. Der rechte Ellbogen zeigt noch deutlich Reste der Apophysenfuge des PA mit peripher deutlicher Sklerosierung (Pfeil). Der linke Ellbogen ist normal. Auch wenn diese Veränderung kaum jemals zu Lahmheit führt, ist sie ein Zeichen für die genetische Belastung dieses Hundes für IPA -

Die Osteochondrose der Trochlea humeri ist auf korrekt gelagerten Gelenken in Brustlage (Abb. 4) relativ sicher erkennbar. Sie tritt allerdings beim Deutschen Schäferhund sehr selten auf, so dass auf diese Aufnahme als Pflichtprojektion verzichtet wurde. Alternativ sind aber unbedingt seitliche Aufnahmen in zwei unterschiedlichen Projektionen (s. u.) zu empfehlen.

**Am schwierigsten sind die verschiedenen Formen der Erkrankung des Processus coronoideus medialis (PCM, innerer Kronfortsatz der Elle) röntgenologisch zu erkennen.**

Neuere Erkenntnisse aus Studien zum Vergleich der Befunde auf Röntgenaufnahmen mit Operations- und computertomographischen (CT) Befunden haben gezeigt, dass auch schon **scheinbar sehr geringe Veränderungen** im Röntgenbild sichere Hinweise auf eine Erkrankung des PCM in Form von Frakturen, Fissuren oder Störungen der Struktur und Festigkeit (Dystrophie) von Knochen und Knorpel (Coronoiderkrankung) sind und **dann zu einer entsprechenden Einstufung führen müssen** (mittlere ED/ED 2, Verdacht auf FCP). Diese feinen Veränderungen

sind nur auf Aufnahmen mit guter Bildqualität und korrekt gelagerten Gelenken sicher zu diagnostizieren. Da der Gutachter für eine korrekte Auswertung verantwortlich ist und auch dafür gegebenenfalls haftet, werden in Zweifelsfällen nicht optimale Aufnahmen zurückgewiesen.

Qualitativ unzureichende Aufnahmen, die vom Gutachter zurückgewiesen werden, müssen von der Tierarztpraxis kostenfrei neu erstellt werden. Auch wenn für die ED-Aufnahmen meist keine erneute Narkose erforderlich ist, ist dies mit zusätzlichem Aufwand auch für Tierbesitzer und Gutachter verbunden.

Die Hunde müssen zum Zeitpunkt der Untersuchung für die offizielle Auswertung mindestens 12 Monate alt sein.

Bei klinischen Beschwerden (Lahmheit) mit Verdacht auf eine Ursache im Ellbogengelenk sollten aber sofort Röntgenaufnahmen angefertigt werden. Je früher eine der die ED verursachenden Erkrankungen diagnostiziert und behandelt werden kann, desto größer sind die Chancen auf langfristige Beschwerdefreiheit.

Zur weiteren Erforschung dieser Erkrankungen, insbesondere auch der Vererbungsweise ist der Verein an der Auswertung dieser Aufnahmen durch den Gutachter interessiert.

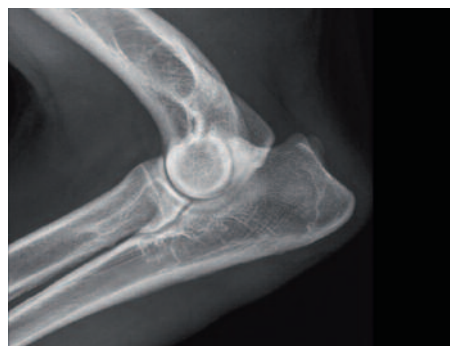Dies gilt auch für den Fall, dass Aufnahmen der Ellbogen auch beim Fehlen klinischer Beschwerden schon im Rahmen des „Vorröntgens“ angefertigt werden.

Die Auswertung erfolgt aus wissenschaftlichen Gründen vollständig anonym, die Ergebnisse sind nur dem Gutachter zugänglich. Sie ist deshalb auch kostenfrei, es sei denn der Eigentümer des Hundes wünscht eine offizielle Stellungnahme.

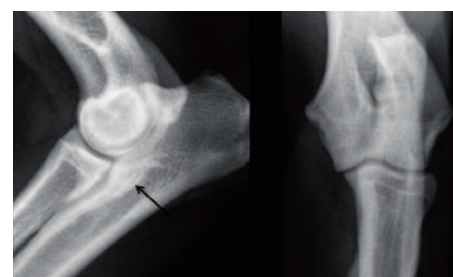
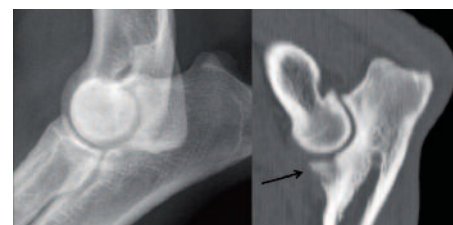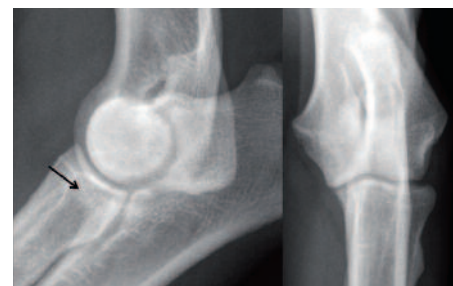Abbildung 7 zeigt die für die ED-Beurteilung vorgeschriebene seitliche Standardaufnahme mit gebeugtem Ellbogengelenk. Hier hat sich die Auffassung über die optimale Aufnahmetechnik geändert. Früher wurde hauptsächlich auf die sekundären, knöchernen Zubildungen geachtet, weil man speziell im Falle des FCP

glaubte, die primäre Erkrankung fast nie erkennen zu können. Diese Ansicht ist nach den oben aufgeführten Untersuchungen nicht mehr haltbar. Bei entsprechender Erfahrung lässt sich eine Erkrankung des inneren Kronfortsatzes der Elle (PCM) auf der seitlichen Aufnahme mit großer Sicherheit an Veränderungen seiner Kontur, Form, Dichte und gegebenenfalls Verdichtungen des Knochens der Elle dahinter erkennen, auch wenn keine knöchernen Zubildungen vorhanden sind und die anderen Aufnahmen in Brustlage unauffällig sind (Abb. 8 a, b, c). Deshalb hat auch die Technik der seitlichen Aufnahmen eine so große Bedeutung gewonnen.

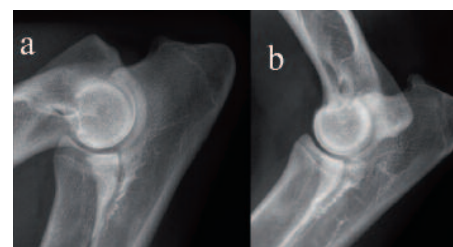
**Um sicher zu gehen, dass eine optimale Beurteilung des PCM möglich wird und damit Wiederholungsaufnahmen zu vermeiden, ist es empfehlenswert, zwei seitliche Aufnahmen anzufertigen: eine mit einem Beugewinkel von etwa 30° und eine mit einem Winkel zwischen 100° und 120° (Abb. 9 a, b).** Dies ermöglicht eine sicherere Beurteilung des PCM. Auch die technische Qualität der Aufnahmen muss eine optimale Beurteilung erlauben. Dazu benötigt man kontrastreiche Aufnahmen (Abb. 10 a). Kontrastarme Aufnahmen (Abb. 10 b, 1. Aufnahme) und solche mit zu hohem Kontrast (Abb. 10 c) sind unbrauchbar.



↑ **Abbildung 7 Standardaufnahme** für ED - Röntgenuntersuchung. ML Strahlengang, Beugung ca. 70 Grad. Orthograde Abbildung der Trochlea humeri. Die Belichtung erlaubt die Beurteilung des PCm und der kranialen Kontur des Radiuskopfes und des proximalen Randes des Processus anconaeus trotz Überlagerung.



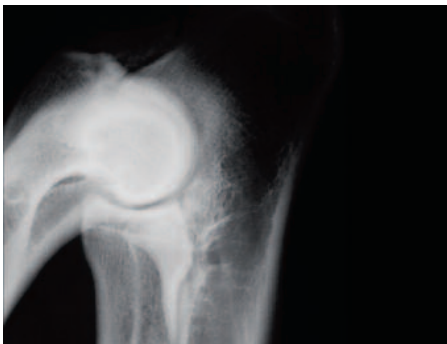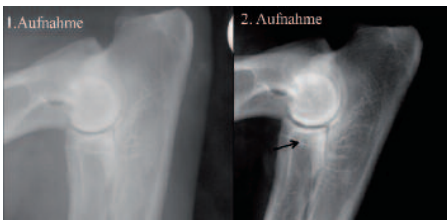
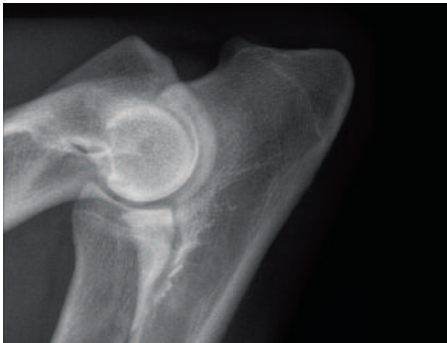↑ **Abbildung 8 a, b, c**  
a) ML neutral. **Mittlere ED / Verdacht auf FCP.** Großer Defekt an der Spitze des PCm (Pfeil). Es sind **keine** osteophytären Zubildungen oder Sklerosierungen der Ulna erkennbar. Ellbogen CrCd 15° Pron.: obB  
b) Röntgenbild wie bei a). Sagittalschnitt im CT zeigt großes Fragment am PCm.  
c) Ellbogen ML: deutliche Sklerose der Ulna kaudal des PCm (Pfeil), der eine verringerte Dichte zeigt. Gering inkongruenter Gelenkspalt. Keine osteophytären Zubildungen. Aufnahme CrCd 15° pron.: obB - **mittlere ED / Verdacht auf FCP.**



↑ **Abbildung 9 a, b**  
Ellbogen ML mit Beugungswinkel etwa



30° (a) und 110° (b, „neutrale“ Position). In der neutralen Position ist der geringe erweiterte Humero-radialgelenkspalt gut erkennbar.



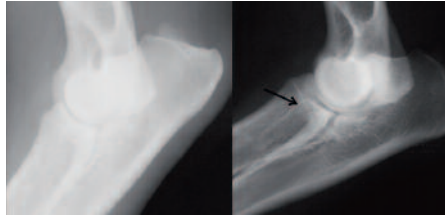
↑ Abbildung 10 a, b, c

a. **Kontrastreiche** Aufnahme mit hoher Detailerkennbarkeit.

b. 1. Aufnahme eines Ellbogens: **kontrastarm mit sehr mangelhafter Detailerkennbarkeit**. Erkennbar sind nur die geringen osteophytären Zubildungen an PA und Epicond. lat.. Der PCm lässt sich nicht beurteilen. Auf der kontrastreichen Wiederholungsaufnahme ist zusätzlich der Verlust der Abgrenzung des PCm deutlich erkennbar (Pfeil) - **mittlere ED / Verdacht auf FCP**.

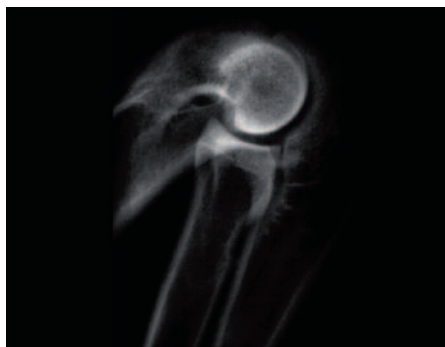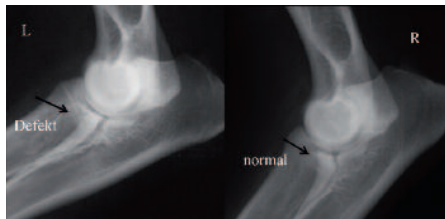
c. **Zu hoher Kontrast**. Überbelichtete Peripherie - Zentrum zu hell. Es lässt sich weder der dorsale Rand des PA noch der PCm korrekt beurteilen.

Fehlerhaft belichtete oder entwickelte Röntgenaufnahmen sind ebenfalls nicht auswertbar (Abb. 11 a,b, 12).



↕ Abbildung 11 a, b

a. Linkes Ellbogengelenk, linkes Bild unterbelichtet (nicht auswertbar), rechtes Bild mit korrekter Belichtung. Nur hier ist der Defekt mit ange deutetem isolierten Fragment (Pfeil) an der Spitze des PCm erkennbar - **mittlere ED / Verdacht auf FCP**.  
b. Zum Vergleich der rechte Ellbogen desselben Hundes mit normalem PCm.



↑ Abbildung 12

Überbelichtete Aufnahme. Zu stark gebeugt. Osteopytäre Zubildungen an PA und Epicond. lat. sind wegen der zu hohen Schwärzung nicht erkennbar.

### ED-Beurteilung

Bei der ED-Beurteilung dienen grundsätzlich zwei Gruppen von Röntgenveränderungen als Basis der Einstufung.

1. a.

Direkter Nachweis der Grunderkrankungen:

Fragmentierte Proc. coron. med. ulnae - **FCP (Fraktur, Fissur, Dystrophie)**

Isolierter Proc anconaeus - **IPA (auch unvollständig)**

Osteochondrose medial an der Trochlea humeri - **OC(D)**

Inkongruente Gelenkflächen

oder

1. b.

Veränderungen, die wissenschaftlich begründet mit hoher Sicherheit wahrscheinlich machen, dass eine solche Grunderkrankung vorliegt (Verdacht auf FCP/OCD, unvollständiger IPA).

2. Nachweis und Graduierung vorhandener knöcherner Zubildungen (Osteophyten) oder Verdichtungen des Knochens im Gelenkbereich als Ausdruck einer Arthrose (Siehe Aufzählungen und Tabelle unten). Gelenke, bei denen eine Grunderkrankung nachgewiesen wird (1. a.), werden **immer** in schwere ED eingestuft, selbst wenn überhaupt keine, oder nur geringe arthrotische Veränderungen erkennbar sind und die Hunde niemals lahm gehen. Für die Zucht sind diese Hunde aus genetischer Sicht nicht geeignet. Das gilt auch für die unter 1. b. aufgeführten Befunde. Sie werden allerdings „nur“ in mittlere ED eingestuft. Dass dies berechtigt ist, zeigt eine Studie an ED-Befunden von 19 000 DSH (Stock et al, **Genetic analyses of elbow and hip dysplasia in the German shepherd dog** *J. Anim. Breed. Genet.* (2011) 1–11).

Hier hat sich gezeigt, dass die Befunde „FCP“ und „Verdacht auf FCP“ einen deutlich höheren Vererbungsgrad (Heritabilität 0,6) aufweisen, als Gelenke mit arthrotischen Veränderungen. Dieses Ergebnis spricht dafür, dass die mit „Verdacht auf FCP“ beurteilten Hunde aus Sicht der Vererbung zu recht in „mittlere HD“ eingestuft wurden.

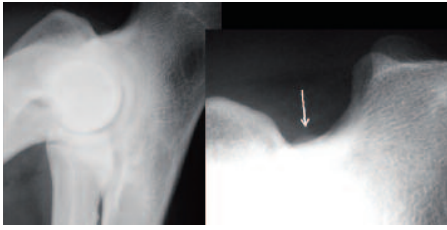
Die Arthrosen werden nach den Regelungen der IEWG folgendermaßen eingeteilt :

### Kein Hinweis auf Arthrosen

Keine knöchernen Zubildungen, Dichte- und Formveränderungen (Abb. 7 a, 10 a).

### Grenzfall

Geringe Zubildungen am Proc. Anconaeus unklarer Ursache (Abb. 13).

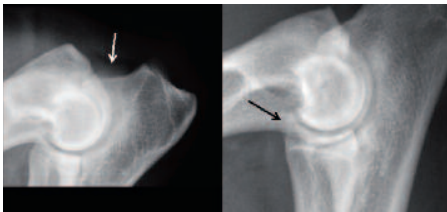


↑ **Abbildung 13**  
**Fast normal / Grenzfall.** Ellbogen ML mit Ausschnittvergrößerung. Einzige pathologische Veränderung: sehr geringe kalkdichte Zubildung am PA (Pfeil).

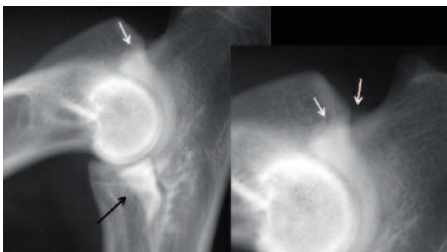
Es wird empfohlen, diese Hunde nach einem halben Jahr nochmals zu röntgen.

**Geringe Arthrose Grad I**

Knöchernen Zubildungen mit einer Größe unter 2 mm (Abb. 14 a und b) an einem oder mehreren Gelenkanschnitten, oder eine Zone erhöhter Knochendichte (Sklerose) am unteren Ende des Gelenkausschnittes der Elle hinter dem inneren Kronfortsatz.

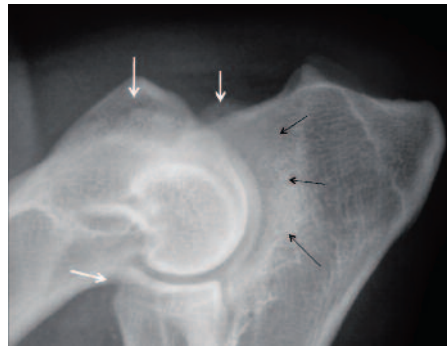


↑↓ **Abbildung 14 a, b**  
 a. **Arthrose Grad I.** Beugung etwa 30 Grad. Zubildung dorsal am Proc. anconaeus (linkes Bild) bzw. kranial am Radiuskopf (rechtes Bild) bis 2mm hoch (Pfeile). Osteophyten am Epicondylus lat. nicht abgrenzbar.  
 b. Ellbogen ML mit Ausschnittvergrößerung. Zubildung am PA bis 2 mm (weiße Pfeile), aber PCm scharf konturiert und gleichmäßig dicht (schwarzer Pfeil).



**Mittelgradige Arthrose Grad II**

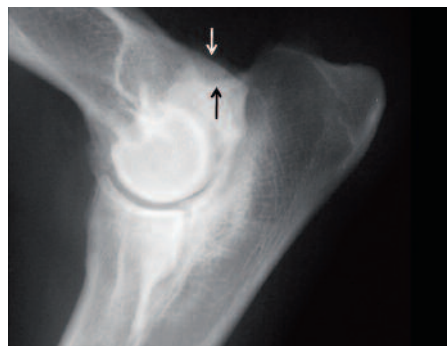Knöchernen Zubildungen mit einer Größe zwischen 2 und 5 mm an einer oder mehreren Lokalisationen (Abb. 15).



↑ **Abbildung 15**  
**Arthrose Grad II.** Zubildung dorsal am Proc. anconaeus zwischen 2 und 5 mm. Zubildungen am Epicondylus lateralis nicht genau abgrenzbar. Starke Beugung führt zur Überlagerung der kranialen Kontur des Radiuskopfes. Die geringen Zubildungen sind kaum erkennbar. Erhebliche Sklerose der gesamten Incisura trochlearis (schwarze Pfeile).

**Hochgradige Arthrose Grad III**

Knöchernen Zubildungen mit einer Größe von mehr als 5 mm an einer oder mehreren Lokalisationen (Abb. 16).



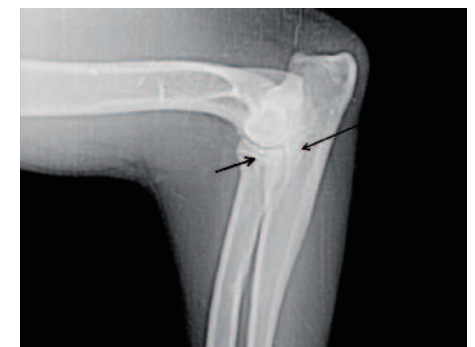↑ **Abbildung 16**  
**Arthrose Grad III.** Multiple osteophytäre Zubildungen. Sklerose der Ulna kaudal des PCm, der schlecht abgrenzbar ist. Stufe R<U. Verdacht auf FCP. Entscheidend für die **Einstufung in ED 3** ist aber die Zubildung prox. am Proc. anconaeus (Pfeile), die größer als 5 mm ist.

**Die Einstufung in die ED-Grade erfolgt nach dem Schema der IEWG/FCI.**

siehe Tabelle (Seite 377)

Der röntgenologische Nachweis der verschiedenen Formen der ED stellt besonders für die Erkrankungen des inneren Kronfortsatzes der Elle (PCM - Erkrankung: FCP, Verdacht auf FCP) eine große Herausforderung dar. In den oben erwähnten Vergleichsstudien hat sich gezeigt, dass auch bei Gelenken, deren Röntgenbild als unauffällig eingestuft wurde, im CT noch häufig Veränderungen im Sinne einer Coronoiderkrankung gefunden wurden. Diese Hunde werden also in der Regel nicht als Merkmalsträger erfasst. Nur wenn es gelingt, alle Ellbogen mit röntgenologischen Hinweisen auf ED zu erfassen, wird eine möglichst erfolgreiche Selektion gegen ED zu erreichen sein. Die Problematik der ED-Beurteilung möchte ich an folgendem Beispiel darstellen (siehe auch Abbildungen 8 a, b, c).

Abbildung 17 a zeigt das erste Röntgenbild, das zur Beurteilung eingeschickt wurde. Die Qualität dieser digitalen Aufnahme ist sehr mangelhaft. Der Röntgentierarzt hatte das Gelenk mit ED „normal“ beurteilt. Der für mich erkennbare Defekt an der Spitze des inneren Kronfortsatzes und die Verdichtung des Knochens dahinter führten zu der Beur-

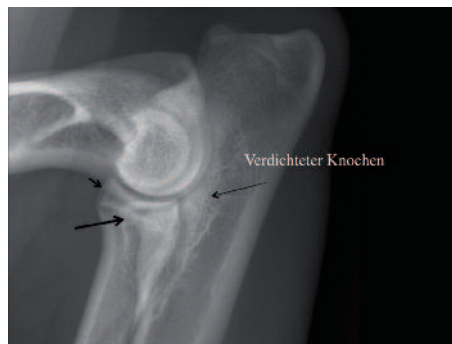

↑ **Abbildung 17 a**  
 Seitliche digitale Ellbogenaufnahmen mit sehr mangelhafter Qualität. Der Pfeil zeigt auf den Defekt an der Spitze des inneren Kronfortsatzes (PCm). Dahinter ist der Knochen verdichtet (langer Pfeil)



ED-Grad	Radiologische Befunde
<b>o Normal</b> (kein Hinweis auf ED)	Normales Ellbogengelenk, Kein Hinweis auf Grunderkrankungen, Sklerose oder Arthrose
<b>Fast normal</b> (Grenzfall)	Ganz geringe Zubildungen/Formveränderungen am Proc. Anconaeus unklarer Ursache.
<b>1 Geringgradige Arthrose Noch zugelassen</b> (Leichte ED)	Knöcherne Zubildungen < 2 mm, Arthrose Grad I Der PCM ist aber scharf begrenzt und gleichmäßig dicht. Geringe Sklerose an der Basis des PCM, der unverändert ist. Stufenbildung bis zu 2 mm Höhe zwischen Speiche und Elle
<b>2 Mittelgradige Arthrose oder Verdacht auf Grunderkrankung Mittlere ED</b>	Knöcherne Zubildungen von 2 - 5 mm, Arthrose Grad II Erhebliche Sklerose an der Basis des PCM Stufe von 2-5 mm Höhe zwischen Speiche und Elle Indirekter Nachweis (typische Veränderungen) oder unvollständige Ausbildung von Grunderkrankungen (IPA, FCP, OCD)
<b>3 Schwere Arthrose oder offensichtliche Grunderkrankung Schwere ED</b>	Knöcherne Zubildungen > 5 mm, Arthrose Grad III Stufe von > 5 mm zwischen Speiche und Elle Direkter Nachweis der Grunderkrankungen (IPA, FCP, OCD)

teilung „mittlere ED“, **Verdacht auf FCP**. Der Besitzer legte Einspruch dagegen ein und es wurden neue Röntgenaufnahmen für ein Obergutachten angefertigt (Abbildung 17 b).

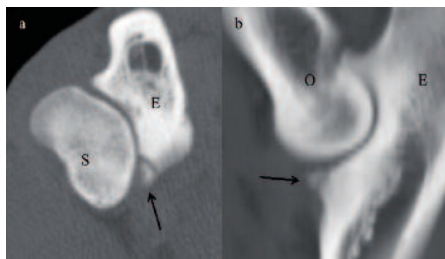


↑ Abbildung 17 b

Neue, qualitativ gute Seitenaufnahme desselben Gelenkes. Der Defekt an der Spitze des PCM ist jetzt deutlich erkennbar (großer Pfeil). Es sind nur minimale knöcherne Zubildungen am vorderen Speichenrand (kleiner Pfeil) erkennbar.

Die Befunde bestätigen sich hier und sind jetzt für einen erfahrenen Beurteiler eindeutig erkennbar. Es bestehen neben der Verdichtung des Knochens nur ganz geringe knöcherne Zubildungen am vorderen Rand des Speichenkopfes. Dies ist ein typischer Fall, der von den allermeisten Röntgenstellen auch anhand der

zweiten Aufnahme mit ED „normal“ beurteilt würde. Im Rahmen der Untersuchung für das Obergutachten wurde auch eine Computertomographie/CT der Ellbogen durchgeführt (Abbildung 18 a und b).



↑ Abbildung 18 a, b

a) CT-Querschnitt durch das Ellbogengelenk. E=Elle, S=Speiche. Fragment an der Spitze des inneren Kronfortsatzes (Pfeil)

b) CT-Längsschnitt durch das Ellbogengelenk in Höhe des inneren Kronfortsatzes der Elle (PCM). E=Elle, O= Oberarm. Fragment an der Spitze des PCM (Pfeil).

Das CT-Querschnittbild zeigt ein großes Fragment an der Spitze des inneren Kronfortsatzes der Elle (Pfeil). Das CT-Längsschnittbild bestätigt diesen Befund eindrucksvoll.

Röntgendiagnose jetzt: **Schwere ED, FCP**  
Es ist ohne weiteres möglich, dass dieser Hund nie, oder erst im höheren Alter lahm

gehen wird. Es kann aber auch sein, dass dieser Hund schon kurze Zeit nach dieser Aufnahme Lahmheit zeigt.

Um solche Veränderungen erkennen zu können, ist es erforderlich, dass die Röntgenstellen den Gutachtern technisch korrekte Aufnahmen zur Verfügung stellen und die Gutachter über ein großes Maß an Erfahrung in der Interpretation von Röntgenaufnahmen, speziell auch der Ellbogengelenke, verfügen.

Ein Hauptproblem im Verständnis der ED-Auswertungen ist sicher die Erwartungshaltung, die die Hundebesitzer und Züchter an die Qualifikation der Röntgentierärzte in Bezug auf die ED-Beurteilung haben. Die Tatsache, dass Tierärzte/-ärztinnen für den SV röntgen dürfen, bedeutet nur, dass sie in der Lage sind, technisch gute Röntgenaufnahmen anzufertigen, als Basis einer korrekten HD- oder ED-Beurteilung.

Die Zulassung und auch die Tatsache, dass Tierärzte schon lange für den SV röntgen, bedeutet nicht, dass sie auch ausreichende Erfahrung in der Röntgendiagnostik der ED besitzen. Das wissen auch die meisten Kolleginnen und Kollegen. Deshalb sind unsere Seminare für HD und ED, die wir seit einiger Zeit in Gießen anbieten, immer sehr gut besucht. „Normale“



Tierärzte/Tierärztinnen müssen so breitgefächerte Kenntnisse auf allen Gebieten der Veterinärmedizin haben, dass man an sie nicht die gleichen Anforderungen stellen kann, wie an Spezialisten (es gibt in Deutschland nur 32 Fachtierärzte/-tierärztinnen für Radiologie. Das schließt die auf Pferde spezialisierten Personen mit ein).

Ein weiteres Problem liegt darin, dass der Sinn des HD- bzw. ED-Verfahrens nicht richtig interpretiert wird. Es geht hierbei nicht in erster Linie darum, eine Voraussage zu machen, ob ein Hund in nächster Zeit lahm gehen wird oder nicht. Natürlich kann man aus den Befunden in gewisser Weise ein Risiko dafür abschätzen, aber wir alle wissen, dass der Schweregrad von Röntgenbefunden bei

Gelenkerkrankungen oft keinen Rückschluss darauf zulässt, ob ein Hund Schmerzen hat, oder nicht. Immer wieder werden bei Hunden (und Menschen) röntgenologisch erhebliche Arthrosen festgestellt, ohne dass klinische Beschwerden (Schmerzen) bestehen.

In erster Linie wollen wir durch das HD- und ED-Röntgen eine Voraussage machen, wie hoch das Risiko ist, dass der betroffene Hund die Veranlagung für diese Erkrankungen vererbt. Dabei ist es unerheblich, ob er selbst klinische Symptome zeigt oder jemals zeigen wird.

Dass die verschiedenen Ausprägungen/Grunderkrankungen der ED (IPA, FCP, OCD) auf der Basis einer vererbten Veranlagung entstehen, steht wissenschaftlich außer Frage.

Ich bin gerne bereit, Problemfälle mit den Besitzern (und Tierarztpraxen) zu besprechen und über die Befunde aufzuklären. Bleiben weitere Zweifel, gibt es die Möglichkeit eines Obergutachtens. Bei diesem Verfahren können auch CT-Aufnahmen der Ellbogen angefertigt und dem Obergutachten beigelegt werden.

Postadresse des Verfassers

Dr. Bernd Tellhelm

Klinik für Kleintiere-Chirurgie

Frankfurter Straße 108

35392 Gießen

E-Mail:

[Bernd.Tellhelm@vetmed.uni-giessen.de](mailto:Bernd.Tellhelm@vetmed.uni-giessen.de)

## Neu überarbeitet Legenden :

### **Abbildung 1**

Ellbogengelenk seitlich gestreckt. Hochgradige Arthrose mit erheblichen knöchernen Zubildungen (Pfeile) und Deformationen. Ursache: FCP (Fraktur des inneren Kronfortsatzes der Elle = **PCm**).

### **Abbildung 2a, b**

Ellbogengelenk seitlich gebeugt.

- DSH 6 Monate. Isolierter Processus anconaeus (Pfeil)-**IPA**.
- DSH 2 Jahre. IPA mit deutlichen knöchernen Zubildungen (Pfeil).

### **Abbildung 3a, b**

- Ellbogengelenk in Aufsicht (Brustlage). Fragmentierter Processus coronoideus medialis-**FCP**. Abgelöstes Knochenteil (Pfeil) innen am Gelenk an der Spitze des inneren Kronfortsatzes der Elle (Proc. coron. med. / PCm).
- Ellbogengelenk in Aufsicht mit 15° Innenrotation. FCP mit Defekt in der subchondral (unter dem Knorpel) liegenden Knochenlamelle (Pfeil, Kissing lesion) am inneren Abschnitt der Oberarmgelenkwalze

### **Abbildung 4**

Ellbogengelenk in Aufsicht, geringe Innenrotation. DSH 1 Jahr. Osteochondrosis dissecans - **OCD**. Halbmondförmiger subchondraler (s. Abb. 3b) Aufhellungsbezirk (Pfeil) mit kleiner kalkdichter Ablösung an der Oberarmgelenkwalze. Subchondrale Knochenlamelle deutlich unterbrochen. Mögliche andere Diagnose: Kissing lesion bei FCP (Abb. 3 b)

### **Abbildung 5a, b**

- Ellbogengelenk seitlich neutral. **Stufenbildung in Gelenk** (Pfeil). Speiche deutlich kürzer als Elle. Inkongruenz des gesamten Gelenkes zwischen Oberarm und Speiche bzw. Elle. PCm unscharf begrenzt. Eine so deutliche Stufenbildung ist ein indirekter Hinweis auf das Vorliegen einer Erkrankung des inneren Kronfortsatzes der Elle (Coronoiderkrankung) und führt zur Einstufung in **mittlere ED** (siehe IEWG-Schema).
- DSH 1 Jahr. Geringere Stufenbildung als in 5 a (linkes Bild). Deutliche knöcherne Zubildung am Processus anconaeus der Elle (PA) im Alter von 2 Jahren (rechtes Bild). Unscharf begrenzter PCm mit leicht verringerter Dichte - **Hinweis auf FCP, Arthrose Grad 2 - mittlere ED**.

### **Abbildung 6**

Ellbogen ML, stark gebeugt. DSH 1 Jahr. **Unvollständiger IPA**. Der rechte Ellbogen zeigt noch deutlich Reste der Wachstumsfuge des PA mit deutlicher Verdichtung des Knochens in der Umgebung (Pfeil). Der linke Ellbogen ist normal. Auch wenn diese Veränderung kaum jemals zu Lahmheit führt, ist sie ein Zeichen für die genetische Belastung dieses Hundes für IPA - **mittlere ED**.

### **Abbildung 7**

**Standardaufnahme** für ED - Röntgenuntersuchung. Seitlicher Strahlengang, Beugung ca. 70 Grad. Korrekte Abbildung der Oberarmgelenkwalze. Die Belichtung erlaubt die Beurteilung des PCm und der vorderen Kontur des Speichenkopfes und des oberen Randes des Processus anconaeus der Elle trotz Überlagerung.

### **Abbildung 8 a, b, c**

- Seitlich gestreckt. **Mittlere ED / Verdacht auf FCP**. Großer Defekt an der Spitze des PCm (Pfeil). Es sind **keine** knöchernen Zubildungen oder Knochenverdichtungen der Elle erkennbar. Ellbogen in Aufsicht mit 15° Innenrotation.: obB
- Röntgenbild wie bei a). Längsschnitt im CT zeigt großes Fragment am PCm.
- Ellbogen seitlich: deutliche Knochenverdichtung der Elle hinter dem PCm (Pfeil), der eine verringerte Dichte zeigt. Gering inkongruenter Gelenkspalt. Keine knöchernen Zubildungen. Aufnahme in Aufsicht mit 15° Innenrotation.: obB - **mittlere ED / Verdacht auf FCP**.

### **Abbildung 9 a, b**

Ellbogen ML mit Beugungswinkel etwa 30° (a) und 110° (b, "neutrale" Position). In der neutralen Position ist der geringe erweiterte Gelenkspalt zwischen Oberarmwalze und Speiche gut erkennbar.



### **Abbildung 10 a, b, c**

- a. **Kontrastreiche** Aufnahme mit hoher Detaillierbarkeit.
- b. 1. Aufnahme eines Ellbogens: **kontrastarm mit sehr mangelhafter Detaillierbarkeit**. Erkennbar sind nur die geringen knöchernen Zubildungen an PA und äußeren Bandansatz des Oberarmknochens.. Der PCm lässt sich nicht beurteilen. Auf der kontrastreichen Wiederholungsaufnahme ist zusätzlich der Verlust der Abgrenzung des PCm deutlich erkennbar (Pfeil) - **mittlere ED / Verdacht auf FCP**.
- c. **Zu hoher Kontrast**. Überbelichtete Randbereiche - Zentrum zu hell. Es lässt sich weder der obere Rand des PA noch der PCm korrekt beurteilen.

### **Abbildung 11 a, b**

- a. Linkes Ellbogengelenk, linkes Bild unterbelichtet (nicht auswertbar), rechtes Bild mit korrekter Belichtung. Nur hier ist der Defekt mit angedeuteter isolierter Knochenablösung (Pfeil) an der Spitze des PCm erkennbar - **mittlere ED / Verdacht auf FCP**.
- b. Zum Vergleich der rechte Ellbogen desselben Hundes mit normalem PCm.

### **Abbildung 12**

Überbelichtete Aufnahme. Zu stark gebeugt. Knöcherne Zubildungen an PA und äußerem Bandansatz des Oberarmknochens sind wegen der zu hohen Schwärzung nicht erkennbar.

### **Abbildung 13**

**Fast normal / Grenzfall**. Ellbogenseitlich mit Ausschnittvergrößerung. Einzige pathologische Veränderung: sehr geringe kalkdichte Zubildung am PA (Pfeil).

### **Abbildung 14 a, b**

- a. **Arthrose Grad I**. Beugung etwa 30 Grad. Zubildung oben am Proc. anconaeus (linkes Bild) bzw. vorn am Speichenkopf (rechtes Bild) bis 2mm hoch (Pfeile). Knöcherne Zubildungen am äußeren Bandansatz des Oberarmknochens. nicht abgrenzbar.
- b. Ellbogen seitlich mit Ausschnittvergrößerung. Zubildung am PA bis 2 mm (weiße Pfeile), **aber PCm scharf begrenzt und gleichmäßig dicht** (schwarzer Pfeil).

### **Abbildung 15**

**Arthrose Grad II**. Zubildung oben am Proc. anconaeus zwischen 2 und 5 mm. Zubildungen am äußeren Bandansatz des Oberarmknochens nicht genau abgrenzbar. Starke Beugung führt zur Überlagerung der vorderen Begrenzung des Speichenkopfes. Die geringen Zubildungen sind kaum erkennbar. Erhebliche Verdichtung des Knochens des gesamten Gelenkausschnittes der Elle (schwarze Pfeile).

### **Abbildung 16**

**Arthrose Grad III**. Zahlreiche knöcherne Zubildungen. Verdichtung der Ell hinter dem PCm, der schlecht abgrenzbar ist. Stufe: Speiche kleiner als Elle. Verdacht auf FCP. Entscheidend für die **Einstufung in ED 3** ist aber die Zubildung am oberen Rand des Proc. anconaeus (Pfeile), die größer als 5 mm ist.

### **Abbildung 17 a**

Seitliche digitale Ellbogenaufnahmen mit sehr mangelhafter Qualität. Der Pfeil zeigt auf den Defekt an der Spitze des inneren Kronfortsatzes (PCm). Dahinter ist der Knochen verdichtet (langer Pfeil).

### **Abbildung 17 b**

Neue, qualitativ gute Seitenaufnahme desselben Gelenkes. Der Defekt an der Spitze des PCm ist jetzt deutlich erkennbar (großer Pfeil). Es sind nur minimale knöcherne Zubildungen am vorderen Speichenrand (kleiner Pfeil) erkennbar.

### **Abbildung 18 a, b**

- a) CT-Querschnitt durch das Ellbogengelenk. E=Elle, S=Speiche. Fragment an der Spitze des inneren Kronfortsatzes (Pfeil)
- b) CT-Längsschnitt durch das Ellbogengelenk in Höhe des inneren Kronfortsatzes der Elle (PCm). E=Elle, O= Oberarm. Fragment an der Spitze des PCm (Pfeil).